Restoration of dentition using lithium disilicate crowns in a patient with a history of dentinogenesis imperfecta – a case study covering an observation period of more than 10 years

Restaurarea dentiției utilizând coroane de disilicat de litiu la un pacient cu istoric de dentinogeneză imperfectă - un studiu de caz care acoperă o perioadă de observație de peste 10 ani

Daniel Edelhoff[1], Josef Schweiger[2], Oliver Brix[3]
[1]Prof. Dr. med. dent. Polyclinic for Dental Prosthetics / Department of Prosthetic Dentistry, LMU Munich, Germany,
[2]Dental technician, M.Sc. Polyclinic for Dental Prosthetics, LMU Munich, Germany,
[3]Dental technician, Innovatives Dental Design, Bad Homburg, Germany

Traducere de Ana Ruxandra Giredariu, student anul IV Facultatea de Medicină Dentară – UMF Iuliu Hațieganu, Cluj-Napoca, România

Abstract

The present case study describes the restoration of the dentition in a young patient whose teeth were generally malformed. The patient was fitted with CAD/CAM-fabricated long-term temporaries made of a high-performance polymer material. This allowed the proposed restorations to be consistently monitored over an extended period of time while the patient was still growing. As a result, a high level of predictability of the permanent lithium disilicate restorations was established.

Key-words: Restoration of dentition using lithium disilicate crowns.

Rezumat

Prezentul studiu de caz descrie restaurarea dentiției la un pacient tânăr ai cărui dinți au avut malformații generalizate. Pacientul a fost echipat cu lucrări temporare pe termen lung fabricate CAD / CAM dintr-un material polimeric de înaltă performanță. Acest lucru a permis restaurărilor propuse să fie monitorizate în mod constant pe o perioadă extinsă de timp, în timp ce pacientul era încă în creștere. Ca rezultat, a fost stabilit un nivel ridicat de predictibilitate a restaurărilor permanente din disilicat de litiu.

Cuvinte-cheie: Restaurarea dentiției utilizând coroane de disilicat de litiu.



01

Fig. 1 Situație preoperatorie: Pacientul zâmbitor. Leziunile grave au fost cauzate de decolorarea semnificativă și proporțiile neechilibrate ale dinților ca urmare a unei afecțiuni cunoscute sub denumirea de dentinogeneză imperfectă tip II.

Situația preoperatorie

Un pacient în vârstă de 16 ani s-a prezentat la cabinetul nostru în compania părinților săi cu cererea de a-i fi restaurați dinții cu malformații. Nu a raportat nicio durere, dar s-a plâns de suferința emoțională cauzată de aspectul dinților (Fig. 1). În timpul examinării dentare, tatăl pacientului a menționat că dentiția primară a pacientului a prezentat același tip de leziuni. Pe baza examinării și a istoricului pacientului, acesta a fost diagnosticat cu dentinogeneză imperfectă nesindromică. Această condiție, care afectează structura dentinei, este cauzată de o mutație în 4q22.1 a genei sialofosfoproteinei dentinei (DSPP) (Lee și colab. 2013). Aceasta schimbă nivelul DSPP, care perturbă mineralizarea dentinei. Obliterarea pulpară și modificările osului maxilarului sunt, de asemenea, asociate cu această tulburare (MacDougall et al. 2006; McKnight et al. 2008; Porntaveetus et al. 2019). Clinic, afecțiunea se prezintă ca o culoare albăstruie, maro până la chihlimbar a smalțului dinților (figurile 2a și b). Smalțul se fisurează foarte ușor sub forța masticației, expunând astfel dentina defectă (figurile 3a și b). Razele X dezvăluie coroane în formă de clopot și rădăcini scurte cu obliterare progresivă a camerei pulpare (Gage și colab. 1991, Kim & Simmer 2007) (Fig. 4). Fără tratament, procesul de distrugere duce rapid la pierderea întregii coroane dentare și la o scădere a dimensiunii verticale de ocluzie, care este dificil de corectat ortodontic (Kim și Simmer 2007, Barron și colab. 2008). Literatura de specialitate adresează importanța intervenției timpurii care vizează prevenirea progresiei distrugerii dinților și a deteriorării ocluziei adecvate (Delgado și colab. 2008, Sapir S, Shapira J.).

Coroanele din ceramică completă sunt descrise ca o potențială soluție de restaurare (Groten 2009), iar cimentarea adezivă este recomandată (Bartlett 2005). Acest caz a prezentat o serie de provocări speciale: de exemplu, vârsta tânără a pacientului (el era încă în creștere); dorința sa de îmbunătățire în timp util a stării sale; necesitatea creării unei morfologii dentare adecvate și, prin urmare, ajustarea generală a dimensiunii verticale de ocluzie (DVO), precum și atașarea permanentă a restaurărilor la structura dintelui deteriorat.

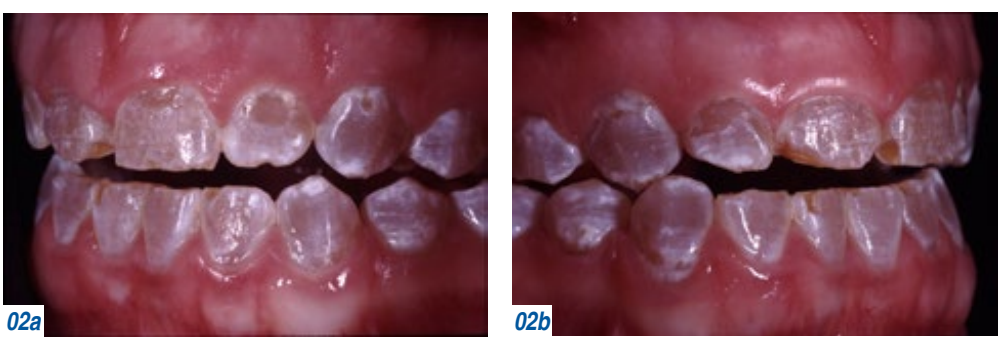

02a 02b

Fig. 2a și 2b Situația preoperatorie: Deteriorarea severă a structurii dinților a cauzat, de asemenea, afectări funcționale.

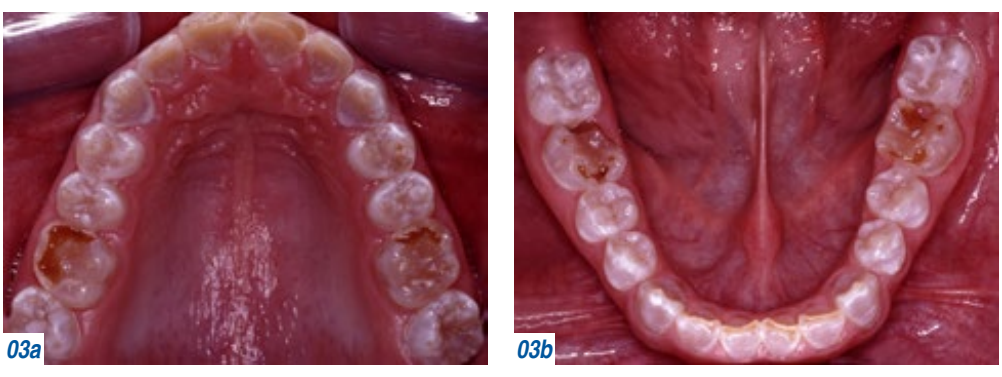

03a 03b

Fig. 3a și 3b Situație preoperatorie: Vedere a maxilarului superior și inferior. Primii molari ai ambelor arcade prezintă în special un grad ridicat de distrugere.

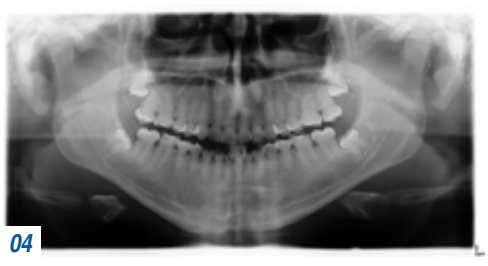

04

Fig. 4 Ortopantomograma situației preoperatorii: Rădăcinile dinților relativ scurte și camerele pulpare obliterate sunt clar vizibile.

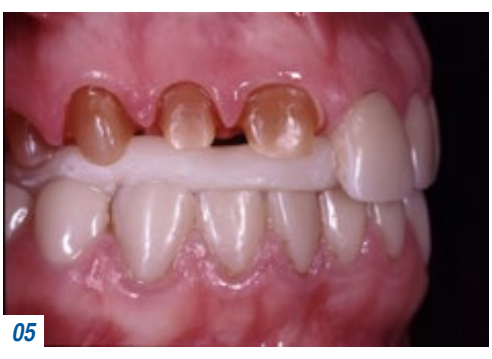

05

Fig. 5 Determinarea alternativă a relației maxilo-mandibulare: Lucrările temporare pe termen lung ale unui cadran au fost îndepărtate pentru a fabrica coroanele permanente. Relația maxilo-mandibulară a fost determinată cu un material de restaurare temporară pe bază de bis-acrilat. Această înregistrare a fost utilizată ulterior ca referință pentru stabilirea relației maxilo-mandibulare în al doilea cadran.

Plan de tratament

Înainte de finalizarea planului de tratament, obturațiile au fost plasate pe dinții 16, 26, 36 și 46 folosind un compozit din rășină adezivă (Tetric EvoCeram, Syntac, Ivoclar Vivadent). Echipa stomatologică a acționat pe ipoteza că dentina malformată ar oferi un sprijin insuficient în multe zone. În acest context și din cauza decolorării severe a dentinei, o abordare minim invazivă cu preparare retentivă limitată și cimentare adezivă a fost eliminată ca opțiune viabilă. Pentru a restabili estetica și funcția dinților acestui tânăr pacient, au fost definite următoarele obiective de tratament: crearea unei morfologii dentare adecvate cu protejarea anterioară a caninului în ocluzia dinamică și creșterea considerabilă a dimensiunii verticale a ocluziei (DVO). Scopul acestor măsuri a fost de a opri procesele distructive la care fuseseră expuși dinții, permițând astfel pacientului să socializeze din nou confortabil și să intre pe piața muncii cu încredere.

Au fost realizate fotografii extraorale (portrete) și intraorale pentru a oferi tehnicianului dentar o primă impresie asupra situației preoperatorii. Au fost făcute amprente din alginat ale ambelor arcade, ceea ce ar permite laboratorului dentar să fabrice modele de studiu. Mai mult, relația centrică a fost stabilită și s-a făcut o înregistrare arbitrară cu arcul facial. După ce au analizat îndeaproape aspectele clinice și tehnice și au evaluat riscurile și beneficiile diverselor opțiuni alternative, echipa clinică împreună cu pacientul au decis următorul plan de tratament.

Scopul a fost restaurarea permanentă a dinților grav deteriorați cu coroane din ceramică sticloasă din disilicat de litiu, lipite adeziv. Deoarece aceste modificări estetice și funcționale extinse au trebuit să fie combinate cu stabilirea unui nou DVO, care nu a existat niciodată înainte, echipa clinică a decis următorul proces:

1. Fabricarea unui wax-up pentru a ajuta la modelarea unei morfologii estetice și funcționale a dinților și la fabricarea unei matrice de diagnostic pe baza wax-up-lui.
2. Evaluarea intraorală a esteticii wax-up-lui cu ajutorul matricei de diagnostic.
3. Reproducerea DVO crescută, determinată cu wax-up-ul într-un splint Michigan modificat pentru evaluarea funcțională a noii situații.
4. Prepararea dinților ghidată de matricea de diagnostic și determinarea alternativă a relației maxilo-mandibulare cu un splint Michigan modificat.
5. Scanarea wax-up-ului și reproducerea exactă utilizând tehnici CAD / CAM pentru a produce lucrări temporare pe termen lung dintr-un polimer de înaltă performanță.
6. Încercarea lucrărilor temporare pe termen lung (min. 12 luni) cu posibilitatea de a face modificări.
7. După încheierea cu succes a fazei provizorii, luarea amprentelor și fabricarea promptă a coroanelor permanente din ceramică sticloasă în laboratorul dentar.
8. Probare și cimentare adezivă permanentă a coroanelor din ceramică cu disilicat de litiu.

Procedura clinică

Condiționare și pregătire

În primul rând, wax-up-urile de studiu au fost evaluate în ceea ce privește aspectul estetic cu ajutorul unei matrice diagnostice obturate cu compozit (Duran 0,5 mm, hard-elastic transparent, Scheu-Dental, Iserlohn, Germania), care a servit ca mock-up pe dinții acoperiți cu vaselină. Odată ce pacientul și părinții săi au aprobat această propunere de restaurare, a început faza de pregătire. Pacientului i s-a furnizat un splint Michigan modificat pentru maxilarul inferior, pe care a trebuit să îl poarte timp de trei luni pentru a-și regla DVO în concordanță cu wax-up-ul.

Fig. 6a Vedere a restaurărilor LS2 în maxilarul superior după cimentarea adezivă, (tehnica de stratificare a dinților anteriori; tehnica de colorare a dinților posteriori). Dinții anteriori au fost împărțiți în unități de trei. Dinții posteriori au fost împărțiți în unități de două.

Fig. 6b Vedere a restaurărilor LS2 în maxilarul inferior după cimentarea adezivă. Coroanele din maxilarul inferior nu trebuiau împărțite. Exclusiv restaurările cu un singur dinte au fost utilizate.

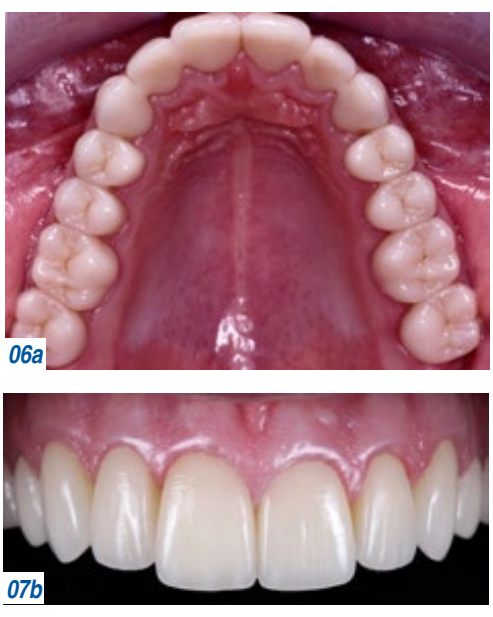

06a

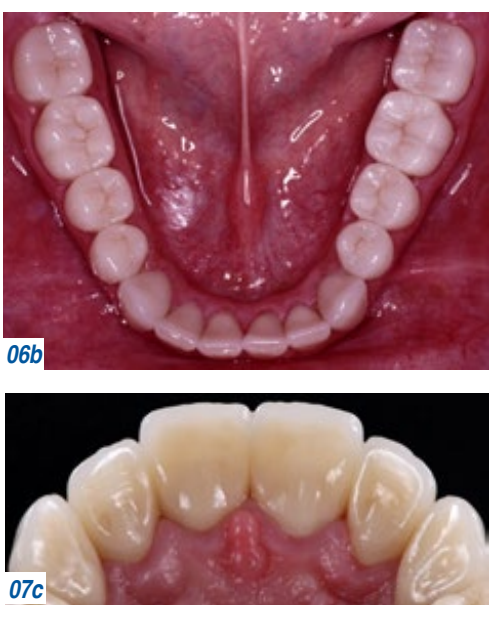

06b

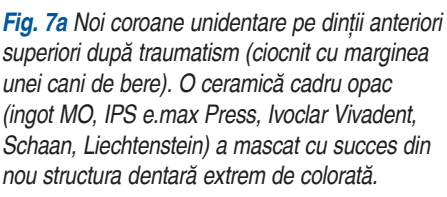

07a

Fig. 7a Noi coroane unidentare pe dinții anteriori superiori după traumatism (ciocnit cu marginea unei cani de bere). O ceramică cadru opac (ingot MO, IPS e.max Press, Ivoclar Vivadent, Schaan, Liechtenstein) a mascat cu succes din nou structura dentară extrem de colorată.

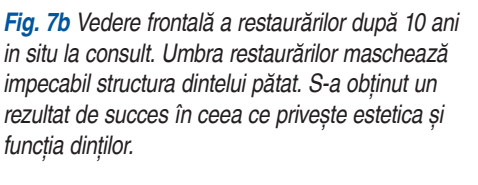

07b

Fig. 7b Vedere frontală a restaurărilor după 10 ani in situ la consult. Umbra restaurărilor maschează impecabil structura dintelui pătat. S-a obținut un rezultat de succes în ceea ce privește estetica și funcția dinților.

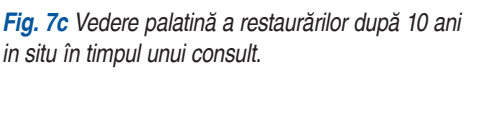

07c

Fig. 7c Vedere palatină a restaurărilor după 10 ani in situ în timpul unui consult.

După ce faza de probă s-a încheiat cu succes, noul DVO a fost reprodus într-o lucrare temporară pe termen lung în baza wax-up-ului: toate pregătirile și determinarea relației maxilo-mandibulare cu o atelă modificată au fost programate pentru aceeași zi. Matricea de diagnostic a servit drept ajutor pentru orientare în timpul numeroaselor etape de pregătire. Doar structura minimă a dinților a fost îndepărtată în conformitate cu contururile exterioare ale restaurării, determinate de wax-up.

Restaurare temporară

Primele lucrări temporare au fost fabricate pe scaun cu ajutorul matricei de diagnostic cu utilizare multiplă și a unui material de restaurare temporar pe bază de bis-acrilat. După ce țesutul moale s-a vindecat suficient, au fost luate amprente de precizie ale ambelor arcade. Amprentele împreună cu arcul facial și înregistrarea relației maxilo-mandibulare au fost trimise la laboratorul dentar. Pe baza scanărilor wax-up-urilor de studiu, laboratorul a frezat lucrările temporare pe termen lung dintr-un polimer de înaltă performanță utilizând tehnici CAD / CAM. Coroanele fabricate CAD / CAM ale lucrărilor temporare pe termen lung (LTT) au fost separate în segmente de 3 până la 4 unități și cimentate cu ciment glassionomer. Obiectivul a fost de a preveni pierderea prematură a retenției ca urmare a scurtării bonturilor și de a asigura o rezistență suficientă a LTT-urilor pe o perioadă de cel puțin 12 luni in situ.

În timpul fazei de temporizare, pacientul a fost inițial rechemat lunar, apoi trimestrial, pentru a monitoriza parametrii estetici și funcționali. În același timp s-au făcut mici ajustări ale țesuturilor, iar coroana de pe dintele 21 a fost prelungită chirurgical folosind instrumente oscilante.

Faza de evaluare a LTT-urilor a decurs fără probleme. După 12 luni, s-au făcut pregătiri pentru amplasarea restaurărilor permanente. Într-un prim pas, lucrări provizorii maxilare au fost reproduse cu materialul de restaurare permanent. În acest scop, restaurările temporare din maxilarul superior au fost îndepărtate, dinții pregătiți au fost finalizați și s-a făcut o înregistrare maxilo-mandibulară utilizând un material de restaurare provizoriu pe bază de bis-GMA (Fig. 5). Această înregistrare a servit ulterior ca referință pentru determinarea relației maxilo-mandibulare în al doilea cadran. Apoi, au fost luate amprente de precizie pentru fabricarea coroanelor permanente din disilicat de litiu. În perioada dinaintea încorporării coroanelor permanente, au fost utilizate lucrări provizorii fabricate pe scaun. După ce unitățile de coroană din ceramică sticloasă au fost plasate în maxilarul superior, același procedeu a fost folosit pentru a plasa coroanele unice permanente în maxilarul inferior (figurile 6a și 6b).

Proba și inserția coroanelor din sticlă ceramică

După îndepărtarea restaurărilor temporare, reziduurile materialului de cimentare temporară au fost curățate de pe suprafețele de preparare cu ajutorul periilor și a unei paste fără fluor (Zircate Prophy Paste, Dentsply, Constance, Germania). Restaurările au fost încercate cu un gel de glicerină nuanțată (Try-in Paste, Variolink II, opac alb, Ivoclar Vivadent, Schaan, Liechtenstein), iar forma și culoarea lor au fost examinate. Integritatea marginală și contactele ocluzale statice și dinamice au fost verificate folosind un silicon de adiție cu vîscozitate redusă (Fit Checker).

Restaurările au fost amplasate permanent conform următoarei proceduri. Suprafața interioară a restaurărilor de disilicat de litiu a fost gravată timp de 20 de secunde cu un gel de acid fluorhidric (<5% Ceramic Etching Gel) și ulterior silanizată. Dinții au fost condiționați cu un adeziv de dentină în mai multe etape conform tehnicii de total-etch (Syntac). Restaurările au fost cimentate cu un compozit cu dublă fotopolimerizare, cu vâscozitate redusă (Variolink II, opac alb, Ivoclar Vivadent, Schaan, Liechtenstein). Coroanele anterioare au fost produse cu tehnica de stratificare, în timp ce coroanele posterioare au fost presate la contur complet și caracterizate cu tehnica de colorare. Coroanele anterioare din maxilarul superior au fost așezate în unități de trei (13-11, 21-23) și coroanele posterioare în unități de două (2 premolari și 2 molari fiecare). Această abordare a fost luată cu scopul de a obține o retenție adecvată pe dinții scurți ai bontului din maxilarul superior. Așezarea coroanelor a fost inutilă în maxilarul inferior datorită lungimii adecvate a dinților mandibulari (Fig. 6b). Faza prelungită de pretratare a oferit echipei stomatologice timp suficient pentru a regla restaurările din sticlă-ceramică, astfel încât acestea să satisfacă pe deplin așteptările estetice și funcționale ale pacientului.

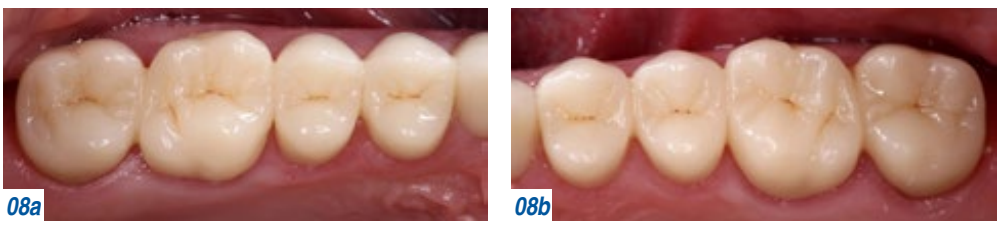
08a 08b

Fig. 8a și 8b Situația postoperatorie a restaurărilor posterioare superioare cu contur complet la mai mult de 11 ani după cimentarea lor adezivă. Câteva fațete minore de măcinare sunt vizibile pe cuspizii funcționali.

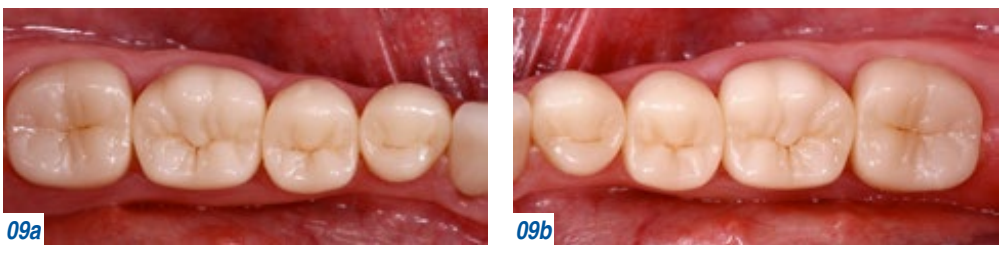
09a 09b

Fig. 9a și 9b Situația postoperatorie a restaurărilor posterioare inferioare cu contur complet la mai mult de 11 ani după cimentarea lor adezivă. Câteva fațete minore de măcinare sunt vizibile pe cuspizii funcționali.

Observarea pe termen lung pe o perioadă mai mare de 11 ani

La doar câteva luni după ce toate restaurările au fost cimentate permanent, coroanele superioare ale pacientului au fost deteriorate de o lovitură tare cu marginea unei cani de bere. Examenul intraoral cu o sondă de lumină a relevat mai multe fisuri extinse în coroanele anterioare atelate. Ca urmare, pacientul și echipa clinică au decis să înlocuiască coroanele cu restaurări cu un singur dinte (Fig. 7a).

De când au fost luate aceste măsuri, pacientul a fost examinat în mod regulat în timpul programărilor de revocare. Nu au fost raportate complicații notabile (figurile 7b și c). După mai mult de 11 ani in situ, suprafețele de mestecat ale coroanelor posterioare cu contur complet prezintă doar ușoare fațete de măcinare în jurul cuspizilor funcționali (figurile 8a și b, 9a și b).

După 11 ani, pacientul este încă complet mulțumit de funcția și aspectul estetic al restaurărilor sale de disilicat de litiu (Fig. 10).

Bibliografie:

1. Barron MJ, McDonnell ST, MacKie I, Dixon MJ. Hereditary dentine disorders: dentinogenesis imperfecta and dentine dysplasia. Orphanet J Rare Dis 2008;3:31.
2. Bartlett DW. Three patient reports illustrating the use of dentin adhesives to cement crowns to severely worn teeth. Int J Prosthodont 2005;18:214-218.
3. Croll TP, Sasa IS. Carbamide peroxide bleaching of teeth with dentinogenesis imperfecta discoloration: Report of a case. Quintessence Int 1995;26:683-686.
4. Delgado AC, Ruiz M, Alarcón JA, González E. Dentinogenesis imperfecta: the importance of early treatment. Quintessence Int 2008;39(3):257-263.
5. Gage JP, Symons AL, Romaniuk K, Deley TJ. Hereditary opalescent dentine: variation in expression. Journal of Dentistry for Children 1991;58:134-139.
6. Groten M. Complex all-ceramic rehabilitation of a young patient with a severely compromised dentition: a case report. Quintessence Int 2009;40(1):19-27.
7. Kim JW, Simmer JP. Hereditary dentin defects. J Dent Res 2007;86(5):392-399.
8. Lee SK, Lee KE, Song SJ, Hyun HK, Lee SH, Kim JW. A DSPP mutation causing dentinogenesis imperfecta and characterization of the mutational effect. Biomed Res Int 2013;948181doi: 10.1155/2013/948181
9. MacDougall M, Dong J, Acevedo AC. Molecular basis of human dentin diseases. Am J Med Genet A. 2006;140(23):2536-2546.
10. McKnight DA, Hart PS, Hart TC, et al: A comprehensive analysis of normal variation and disease-causing mutations in the human DSPP gene. Hum Mutat 2008;12:1392-1404.
11. Porntaveetus T, Nowwarote N, Osathanon T, et al: Compromised alveolar bone cells in a patient with dentinogenesis imperfecta caused by DSPP mutation. Clin Oral Investig. 2019;23:303-313.
12. Sapir S, Shapira J. Dentinogenesis imperfecta: an early treatment strategy. Pediatr Dent 2001;23(3):232-237.


10

Fig. 10 Fotografie portretă a pacientului la mai mult de 11 ani după plasarea permanentă a celor 28 restaurări LS2.

Detalii de contact:
Prof. Dr med. dent. Daniel Edelhoff
Head of the Polyclinic for Dental Prosthetics and
Dean of Studies in Dentistry
Poliklinik für Zahnärztliche Prothetik, Ludwig-Maximilians-
Universität, Goethesstraße 70,
80336 Munich, Germany
E-mail: daniel.edelhoff@med.uni-muenchen.de

Distribuitori autorizați Ivoclar Vivadent:

Dent Distribution Grup
Str. Logofăt Tăutu nr. 66, Sector 3
Bucureşti, Tel. 021 308 57, 51
office@dentdistribution.ro,
www.dentdistribution.ro

Plurifarm Dent
B-dul. Prof. Dr. Gh. Marinescu,
nr. 43, Sector 5, Bucureşti,
Tel: 0 21 316 22 25
office@plurifarmdent.ro

Doriot Dent
Str. Barabas Bela nr. 18 A,
Arad, Tel. 0257 254 638
office@doriotdent.ro
www.doriotdent.ro

Tiana Dent
Str. Tudor Arghezi nr 7, Sibiu,
Tel. 0756 163 143
tianadent@gmail.com
www.tianadent.ro